



TierKlinik Lüneburg

Klinik und Praxis für Kleintiere

Dr. Dirk Remien • Uta Rönneburg • Dr. Henning Schenk

Zus.-Bez. Kardiologie

PhD Neuroscience; Diplomate ECVN



Stadtkoppel 5c
21337 Lüneburg

Telefon 041 31 - 55 125
Telefax 041 31 - 57 555

www.tierklinik-lueneburg.de
mail@tierklinik-lueneburg.de

Tierklinik Lüneburg, Stadtkoppel 5c, 21337 Lüneburg

Lüneburg, den 12.01.2023

B e r i c h t

Sehr geehrter Herr Pedersen,

nachfolgend der Bericht von:

"Baby", Katze, EKH, geb. am 01.03.2007

von **Stefan Pedersen**, .

Kunde: Pedersen, Stefan Tier: Baby

12.01.2023 Diagnose: Sonographiekontrolle Abdomen

Vorstellung zur Sonographiekontrolle Abdomen

Befinden: Gut, Baby hat ein wenig Gewicht zugelegt. Fütterung von einer low fat Diät mit einem NfE Gehalt von 6 laut Besitzer. Fütterung frequent über einen Fütterungsautomaten.

aktuelle Medikation:

- Lantus 2 x tgl. 2 Einheiten (aufgrund von Diabetes mellitus)
- Synulox

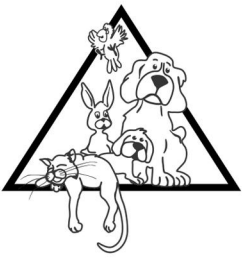Blutzuckerwerte aus den letzten Tagen in mg/dl: 533, 419, 288, 348, 265

vorberichtlich:

- Gallenblasensteine
- UV Pankreas, Stauung des Ductus pancreaticus im Milzschenkelbereich
- ggr. vergrößerte Nebennieren bds. (in einigen Studien auch obere Norm)
- ggr. strukturelle Nierenveränderungen
- kleine Nierenzyste links
- Diabetes mellitus
- FORL/Parodontose
- UV Kopf

Sonographiekontrolle Abdomen: recht gleichbleibendes Bild, UV Pankreas nicht gewachsen, Ductus pancreaticus im Milzschenkelbereich teils noch etwas weiter dilatiert, teils auch mit hyperechogenem umgebenden Fettgewebe.

Denkbare ist eine Abflussstörung des Pankreassekretes in das Duodenum aufgrund einer partiellen Verlegung des gemeinsamen Ausführungsganges aufgrund von Cholelithen. Der Rückstau mag zu milden Entzündungsanzeichen geführt haben. Die UV im Pankreas verfügt auch nach



TierKlinik Lüneburg

Klinik und Praxis für Kleintiere

Dr. Dirk Remien • Uta Rönneburg • Dr. Henning Schenk

Zus.-Bez. Kardiologie

PhD Neuroscience; Diplomate ECVN



Stadtkoppel 5c
21337 Lüneburg

Telefon 0 41 31 - 55 125
Telefax 0 41 31 - 57 555

www.tierklinik-lueneburg.de
mail@tierklinik-lueneburg.de

Dopplersonographie über keine eigene Blutgefäßversorgung, eine Neoplasie kann dennoch nicht ausgeschlossen werden.

Sollte eine FNA durchgeführt werden sollen, so würden wir dies bei uns im Hause nur unter Sedation und nach vorherigem Herzultraschall anraten.

Bei anhaltenden Beschwerden ist unter strikter Nutzen-Risiko-Abwägung auch eine Gallenblasenentfernung in Betracht zu ziehen.

Die Blutzuckereinstellung sollte zügig erfolgen, ein Freestyle Libre Dauerblutzuckermessgerät ist hier hilfreich.

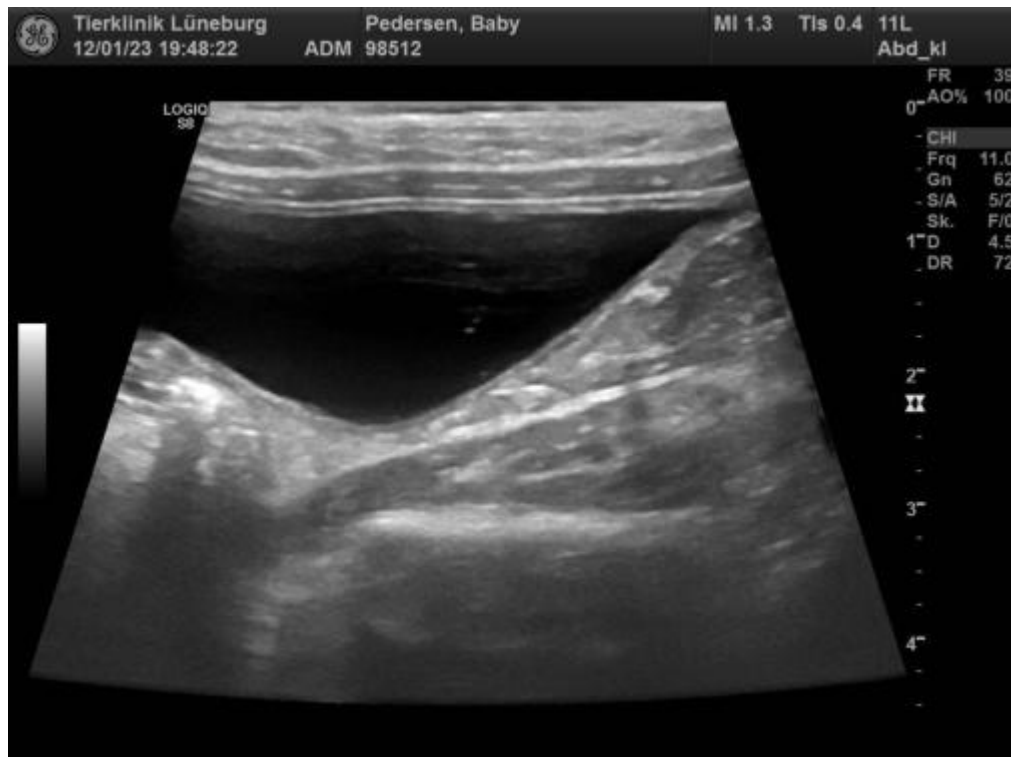Weitere hilfreiche Informationen zum Thema Diabetes mellitus bei Katzen erhalten Sie zum Beispiel auf katzendiabetes.info

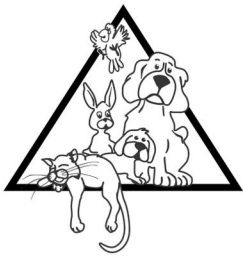Bei nicht einstellbarem Blutzucker sollte ggf. der Ausschluss eines Morbus Cushing und einer Akromegalie erfolgen, auch eine Sanierung der Mundhöhle und die diagnostische Aufarbeitung der Umfangsvermehrungen sollte in Erwägung gezogen werden.

Aufgrund der milden Entzündungsanzeichen am Pankreas rate ich zur Fortführung der antimikrobiellen Therapie über weitere 14 Tage (gesamt 28 Tage). Vorstellung zur Kontrolle bei klinischen Beschwerden oder beim Entschluss zu weiteren medizinischen Maßnahmen.

Synulox 50mg 2xtgl 1Tbl weitere 14 Tage

Kunde: Pedersen, Stefan Tier: Baby
12.01.2023 00:00:00 Dicom





TierKlinik Lüneburg

Klinik und Praxis für Kleintiere

Dr. Dirk Remien • Uta Rönneburg • Dr. Henning Schenk

Zus.-Bez. Kardiologie

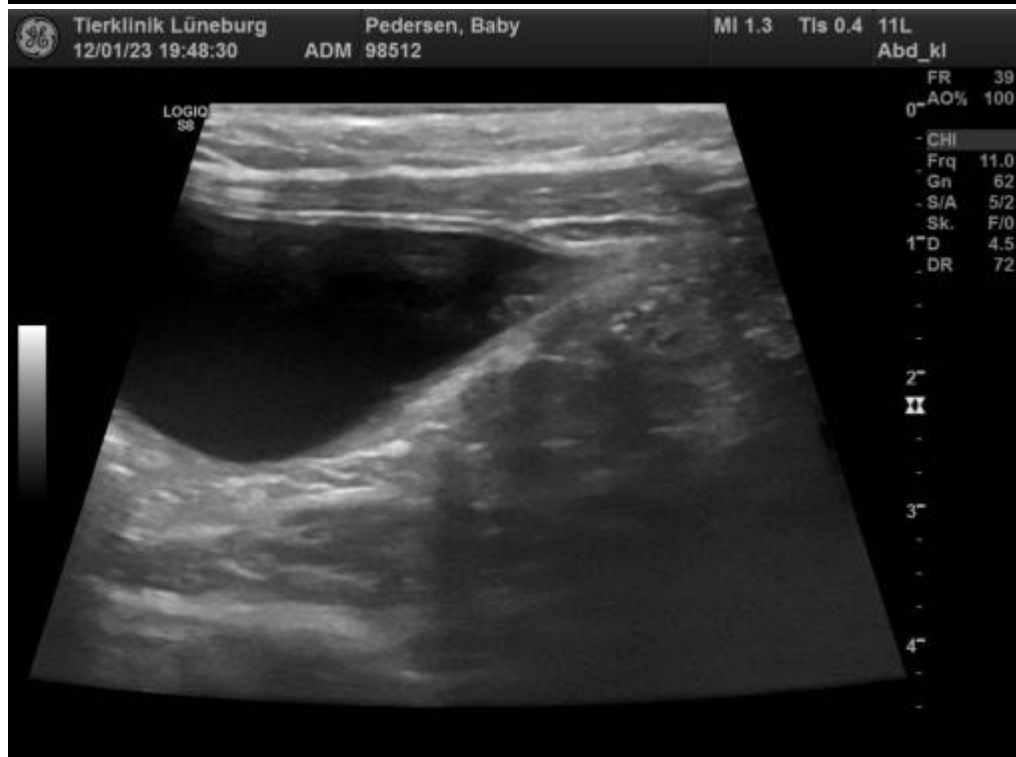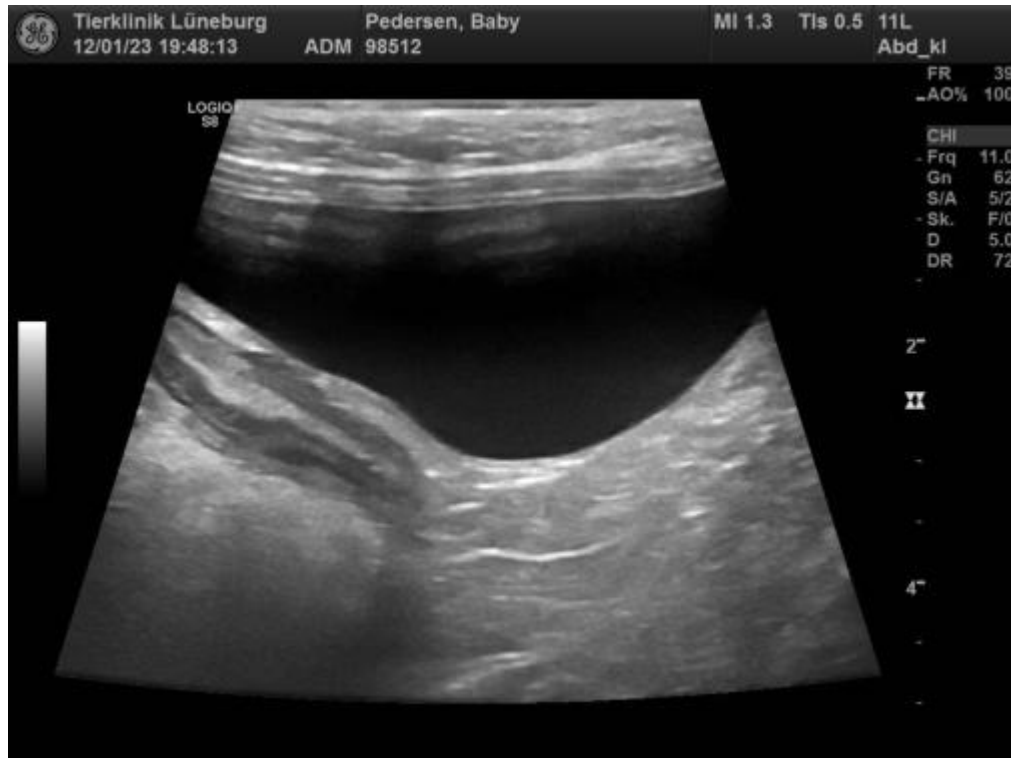PhD Neuroscience; Diplomate ECVN

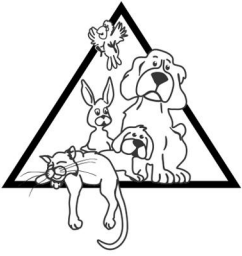

Stadtkoppel 5c
21337 Lüneburg

Telefon 041 31 - 55 125
Telefax 041 31 - 57 555

www.tierklinik-lueneburg.de
mail@tierklinik-lueneburg.de





TierKlinik Lüneburg

Klinik und Praxis für Kleintiere

Dr. Dirk Remien • Uta Rönneburg • Dr. Henning Schenk

Zus.-Bez. Kardiologie

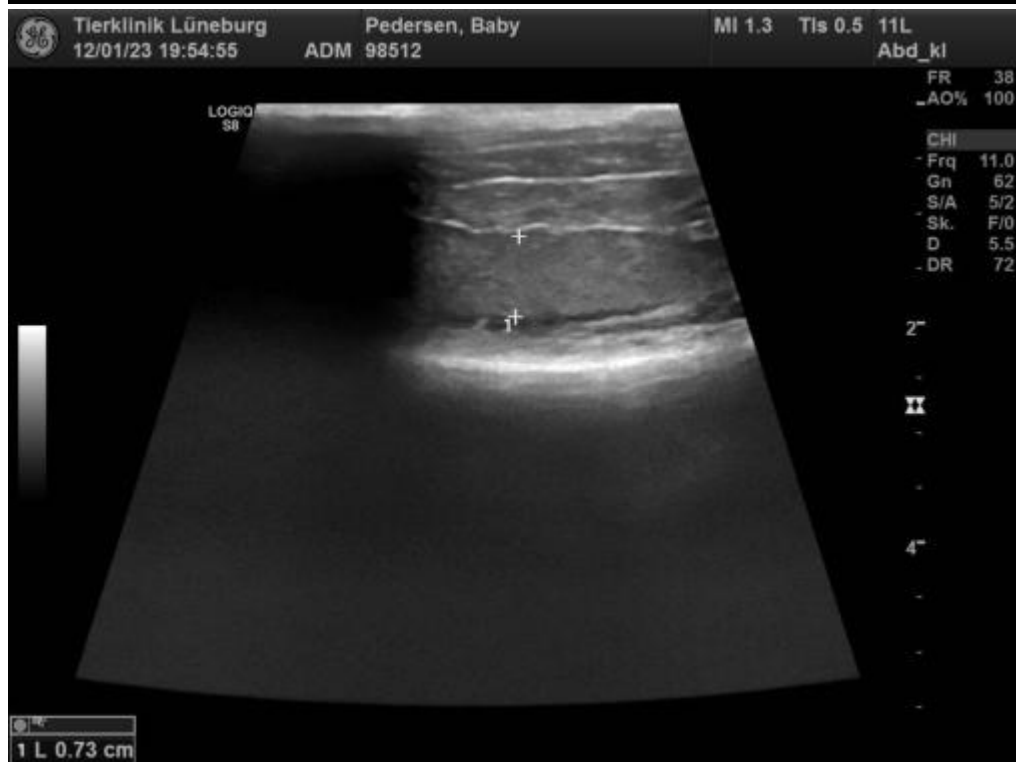
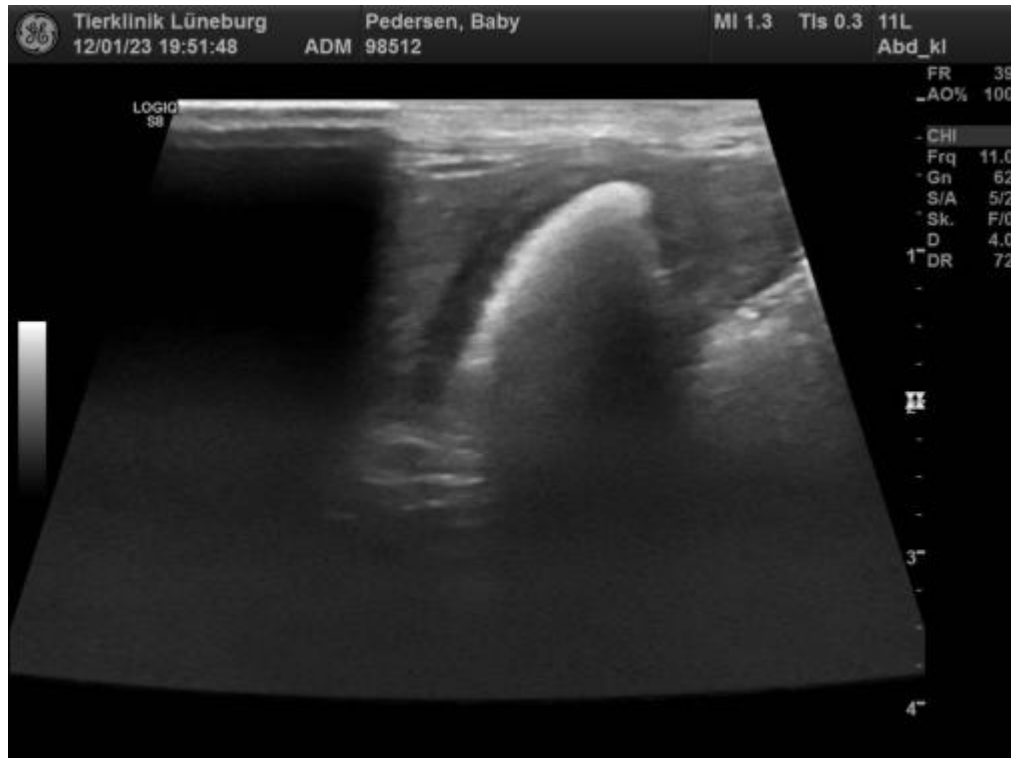PhD Neuroscience; Diplomate ECVN



Stadtkoppel 5c
21337 Lüneburg

Telefon 041 31 - 55 125
Telefax 041 31 - 57 555

www.tierklinik-lueneburg.de
mail@tierklinik-lueneburg.de





TierKlinik Lüneburg

Klinik und Praxis für Kleintiere

Dr. Dirk Remien • Uta Rönneburg • Dr. Henning Schenk

Zus.-Bez. Kardiologie

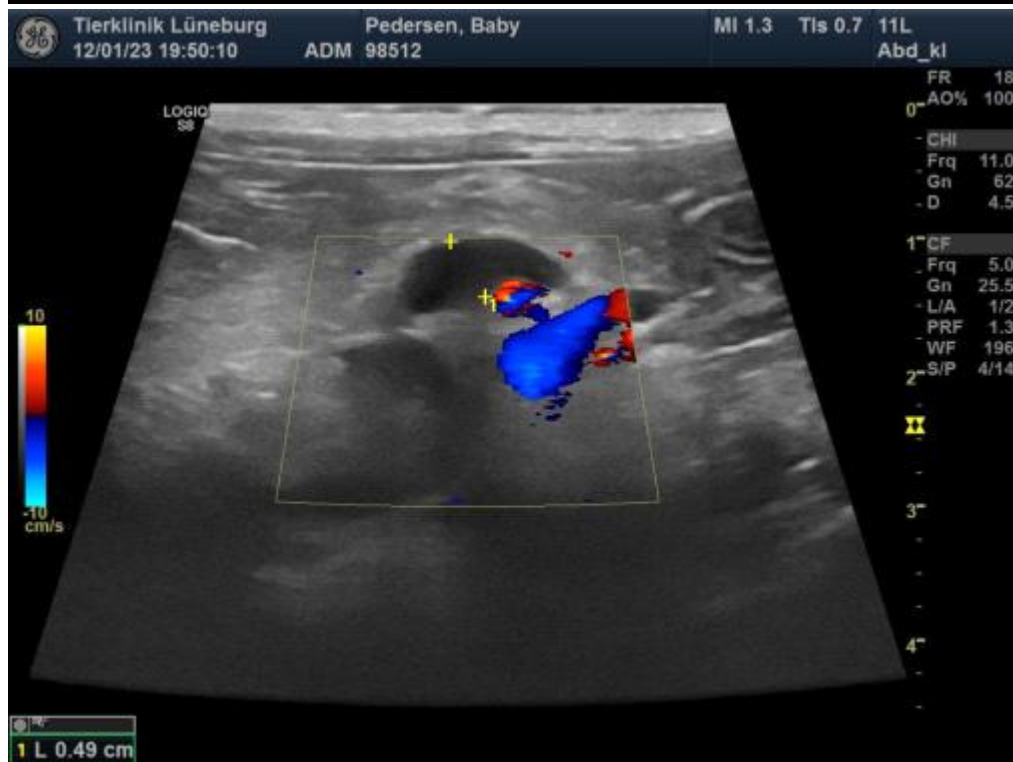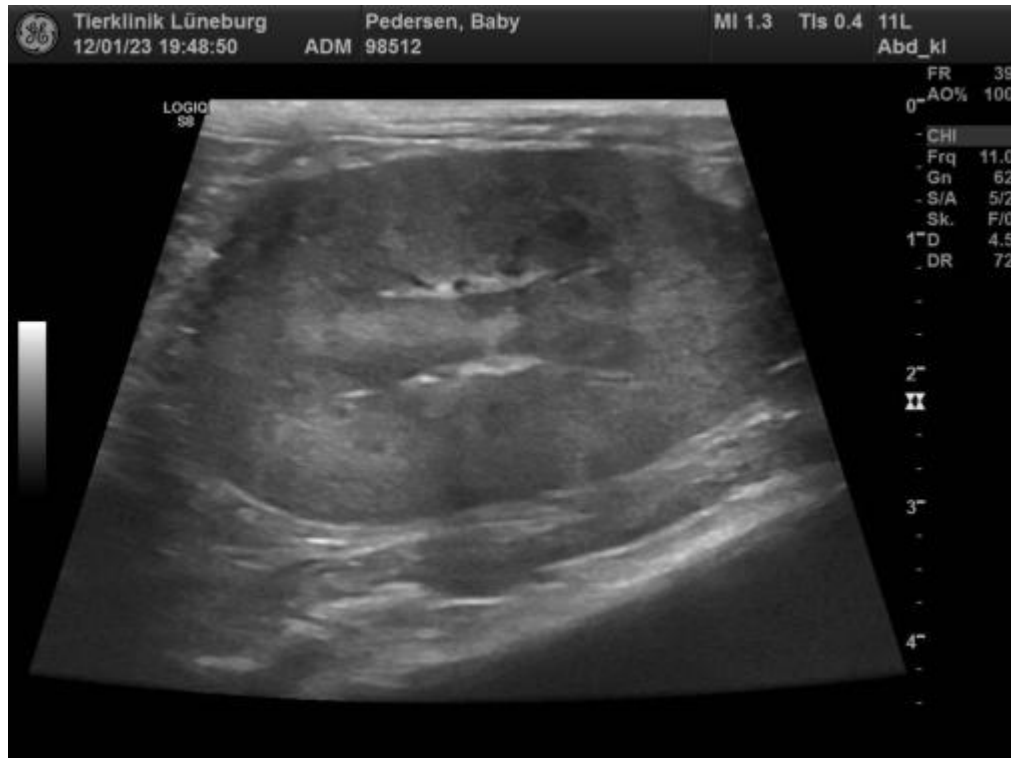PhD Neuroscience; Diplomate ECVN



Stadtkoppel 5c
21337 Lüneburg

Telefon 041 31 - 55 125
Telefax 041 31 - 57 555

www.tierklinik-lueneburg.de
mail@tierklinik-lueneburg.de





TierKlinik Lüneburg

Klinik und Praxis für Kleintiere

Dr. Dirk Remien • Uta Rönneburg • Dr. Henning Schenk

Zus.-Bez. Kardiologie

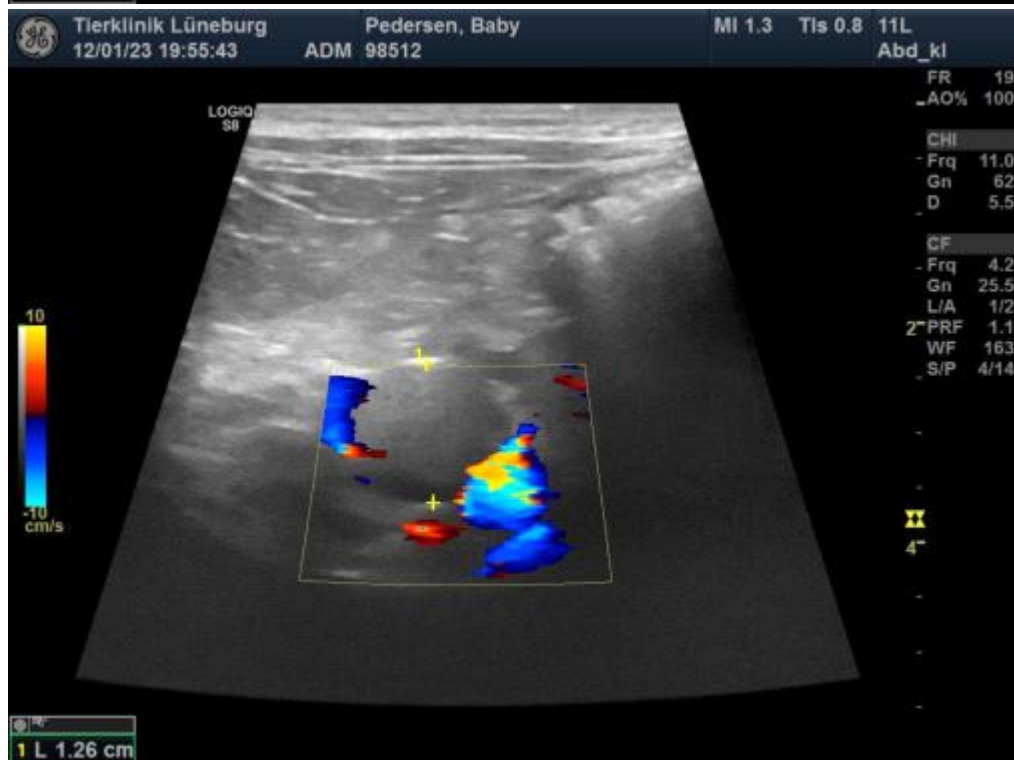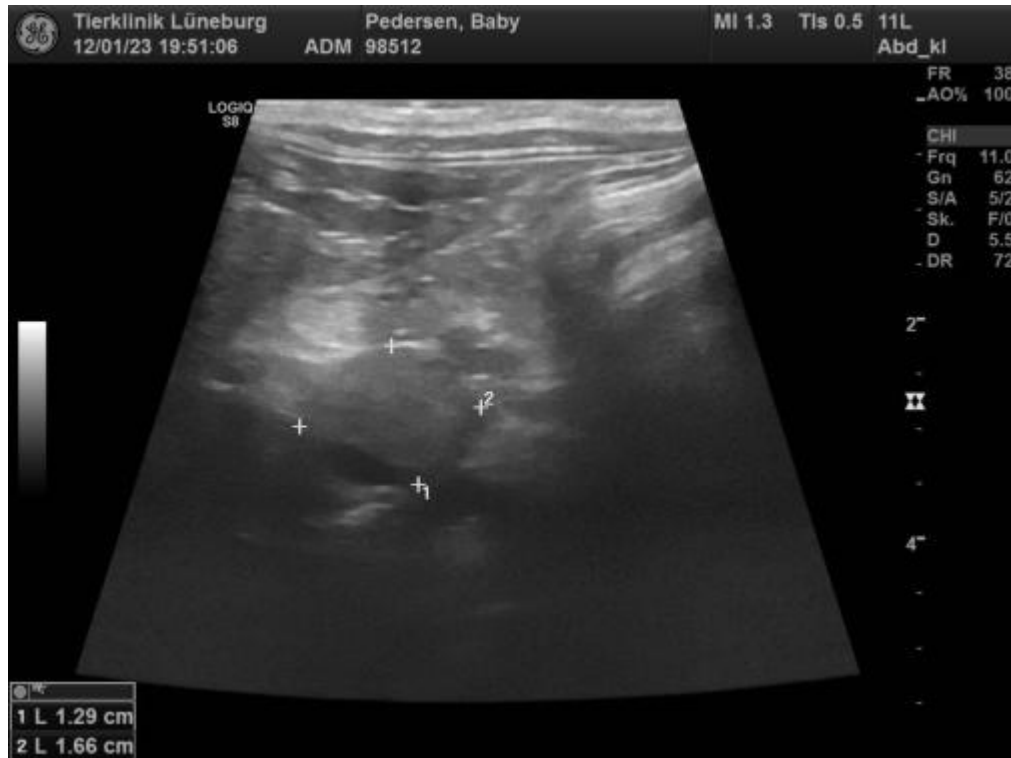PhD Neuroscience; Diplomate ECVN



Stadtkoppel 5c
21337 Lüneburg

Telefon 041 31 - 55 125
Telefax 041 31 - 57 555

www.tierklinik-lueneburg.de
mail@tierklinik-lueneburg.de





TierKlinik Lüneburg

Klinik und Praxis für Kleintiere

Dr. Dirk Remien • Uta Rönneburg • Dr. Henning Schenk

Zus.-Bez. Kardiologie

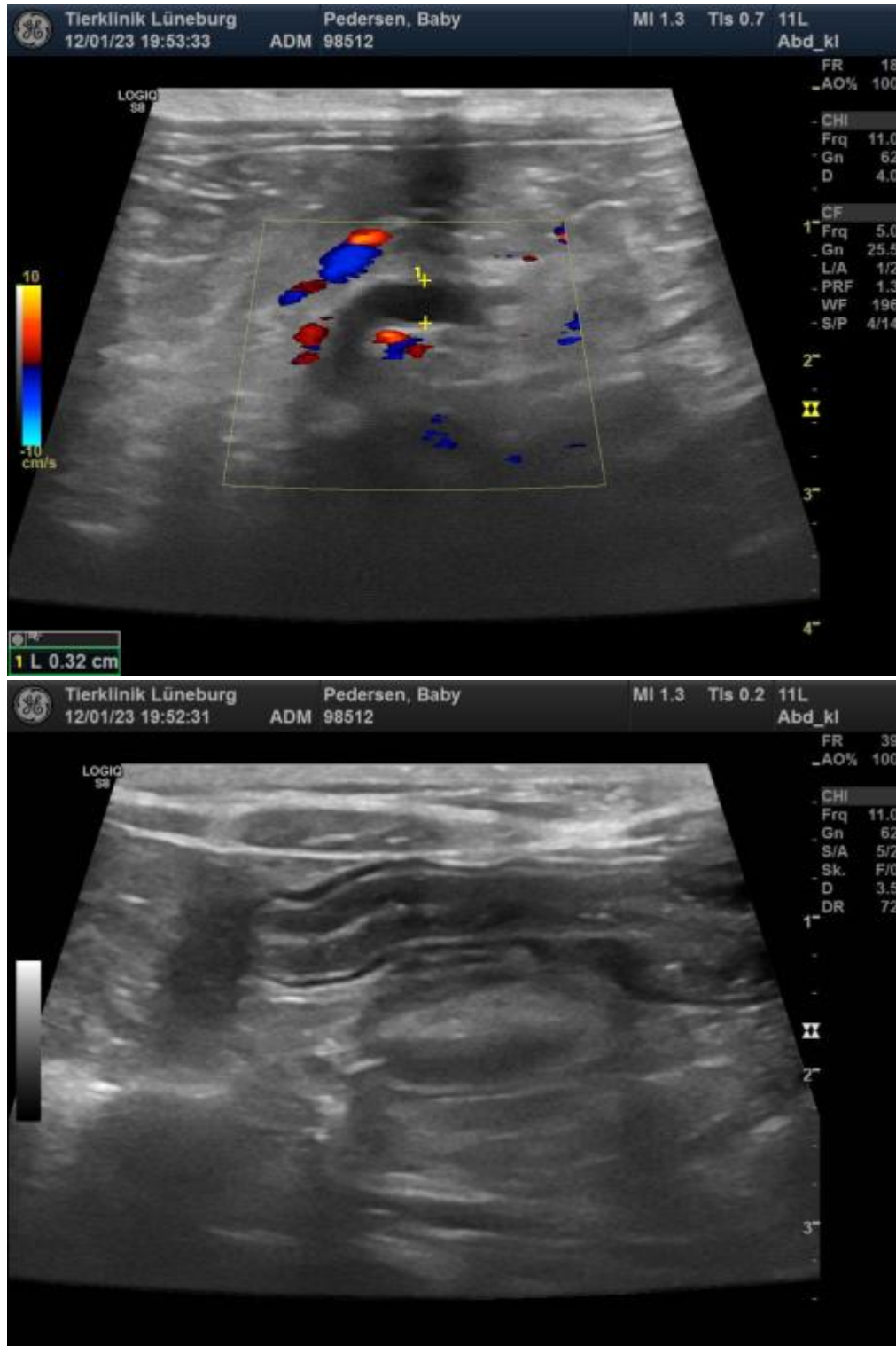
PhD Neuroscience; Diplomate ECVN



Stadtkoppel 5c
21337 Lüneburg

Telefon 041 31 - 55 125
Telefax 041 31 - 57 555

www.tierklinik-lueneburg.de
mail@tierklinik-lueneburg.de



Für Fragen stehen wir Ihnen gern zur Verfügung.